

体检报告



姓名：李力(男 29岁)
单位：袋鼠健康(海南)互联网医院有限公司
部门：子公司-云计算(西安)
电话：13651349254
体检编号：2306270200049
体检日期：2023-07-01 08:57:11



报告智能解读 专家免费咨询
账号:身份证号 密码:Xikang@身份证后六位

无处不在的健康关爱

温馨提示

尊敬的李力先生:

首先感谢您对我们工作的信任和支持，选择了熙康健康管理中心作为您健康管理服务的医疗机构并配合我们完成了此次的医学检查。在此需要提醒您注意的是：鉴于医学技术发展的局限性、个体间存在的生物学差异性，您选择的检查项目并未涵盖全身所有脏器，医生做出的健康诊断、提供的医学建议和健康指导仅是根据您的陈述和本次检查结果为依据得出的判断。如在此次检查中发现异常情况，我们建议您对异常的结果进行随访复查和其他相关检查，以获得更进一步的医学证明并建立相应的医学判断。

如您对本次医学检查结果存在异议，可随时持体检报告到我中心咨询，我们将竭诚为您服务。为了您的健康，我们建议您每年至少进行一次系统检查，并依照我们的医学建议和健康指导对您的健康进行科学管理。最后欢迎您再次到我中心进行健康检查并进行后续健康管理服务，祝您和您的家人身体健康！

客服热线/专家咨询：029-68528000



客服热线：4008-590-590

体检结论及健康建议

您本次体检的结论如下：

- 双眼屈光不正
- 血尿酸增高
- 血清总胆红素增高

您本次体检的建议如下：

1、双眼屈光不正

屈光不正包括远视、近视及散光。其发病因素如近视随普及电脑及繁重学习（增加近距离用眼，户外活动减少）、远视随人口老龄化而大大增加；请平时注意用眼卫生；建议验光，必要时配镜。尽量改善视觉环境，养成良好的用眼习惯，外出注意安全，坚持做眼保健操，定期复查。

2、血尿酸增高

尿酸是嘌呤类物质代谢的终产物，嘌呤主要来源于食物及组织分解，从肾脏排泄；轻度尿酸增高多因高嘌呤饮食所致，如海鲜、肉类、鱼类食物等；明显增高则可导致痛风加重、痛风性肾病等。建议每日饮水2000ml以上，促进排泄，防止尿酸盐结晶；调整饮食结构防止肥胖，以素菜为主，保持尿液碱性；限制富含嘌呤的食物如动物内脏、海产品、肉类、豆制品、酵母、菠菜等，严格戒酒、尤其是啤酒；避免使用抑制尿酸排泄的药物，切勿受凉感冒、紧张、过劳。建议：及时到肾内科进一步治疗。

3、血清总胆红素增高

您此次肝功能显示总胆红素增高，若既往无相关病史，也无任何不适反应，建议您进一步肝炎病原学检查，一个月后复查肝功能，如复查仍异常或有不适及时到消化内科诊疗。建立并养成良好的生活方式与习惯，低糖、低脂、低胆固醇、富含维生素的清淡饮食，戒烟酒；勿滥用特别是对肝脏有损伤的药物；生活规律，睡眠充足，适量增加户外活动，劳逸结合。其余已做检查未见异常。

总检医师

王凤莲

2023-07-05

审核医师

谈忠信

2023-07-05

体检结果

体检内科

检查医师 刘彦娥

内科

| | | | |
|------|------|-----|--------------------|
| 既往史 | 无特殊 | | |
| 个人史 | 无特殊 | 家族史 | 无特殊 |
| 神经系统 | 正常 | 肺部 | 双肺清音，呼吸音正常，未闻及干湿啰音 |
| 腹部 | 未见异常 | 心脏 | 节律整齐，未闻及病理性杂音 |

结论： 未见异常

体检眼科

检查医师 怡艳君/全玉

视力+辨色力

| | | | |
|--------|-----|--------|-----|
| 色觉检查 | 正常 | 右眼裸眼视力 | |
| 左眼裸眼视力 | | 右眼矫正视力 | 0.8 |
| 左眼矫正视力 | 0.5 | | |

眼压检查

| | | | |
|-----|----|-----|----|
| 左眼压 | 17 | 右眼压 | 18 |
|-----|----|-----|----|

结论： 双眼屈光不正

外眼检查

| | | | |
|----|------|----|------|
| 结膜 | 未见异常 | 眼睑 | 未见异常 |
|----|------|----|------|

内眼 (裂隙灯)

| | | | |
|----|------|-----|------|
| 结膜 | 未见异常 | | |
| 前房 | 未见异常 | 晶状体 | 未见异常 |
| 角膜 | 未见异常 | 虹膜 | 未见异常 |

结论： 未见异常

辅助检查

检查医师 刘彦娥/陈倩

C13呼气试验

| | |
|---------|--------|
| C13呼气试验 | 值：-0.1 |
|---------|--------|

结论： C13呼气试验阴性

一般检查室

检查医师 刘彦娥/郑静静

一般检查二

| | | | |
|----|------------|----|-----------|
| 血压 | 113/72mmHg | 身高 | 179.00 cm |
|----|------------|----|-----------|

● 一般检查室

检查医师 刘彦娥/郑静静

一般检查二

| | | | |
|----|----------|------|-------|
| 体重 | 64.30 kg | 体重指数 | 20.10 |
|----|----------|------|-------|

结论： 未见异常

● 体检心电图室

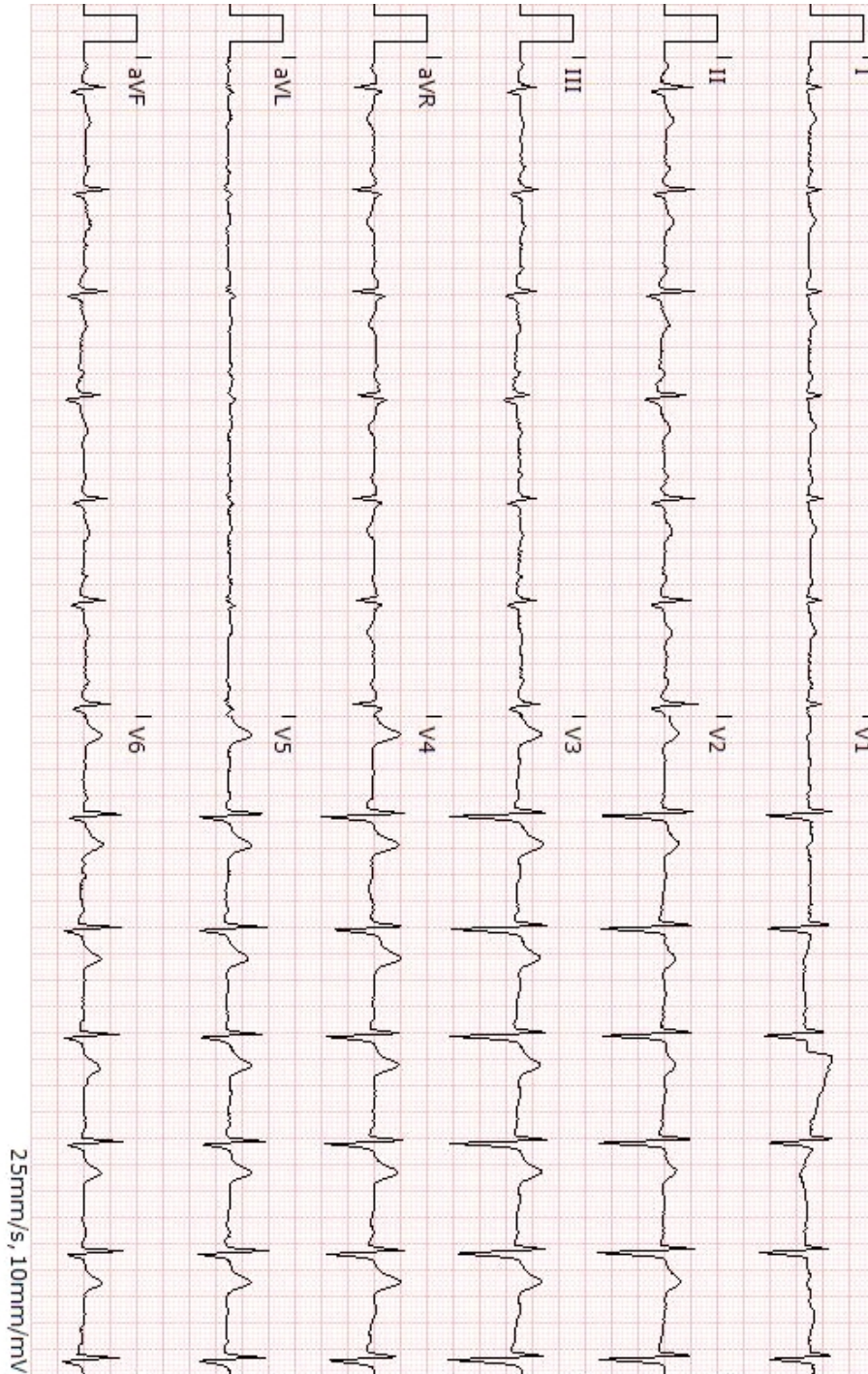
检查医师 冯虹

心电图检查

| | |
|-------|-------|
| 心电图检查 | 正常心电图 |
|-------|-------|

心电图检查

结论： 正常心电图



● 检验科

检查医师 张吉

审核医师 张中华

2023-07-05

| 25-羟基维生素D测定 | 检验结果 | 参考标识 | 参考范围 | 单位 |
|--------------|-------|------|------|-------|
| 25-羟基维生素D2测定 | 4.46 | | | ng/ml |
| 25-羟基维生素D3测定 | 23.10 | | | ng/mL |

25-羟基维生素D测定

27.56

<12缺
乏;≥12~<20 ng/mL
不足;≥20正常

● 检验科

检查医师 张翠

审核医师 张中华

2023-07-01

| 血常规24项 | 检验结果 | 参考标识 | 参考范围 | 单位 |
|-------------|--------|------|------------|---------------------|
| 白细胞计数 | 6.98 | | 3.50--9.50 | 10 ⁹ /L |
| 淋巴细胞计数百分比 | 32.50 | | 18.3--47.9 | % |
| 单核细胞计数百分比 | 7.60 | | 4.2--15.2 | % |
| 中性粒细胞计数百分比 | 56.90 | | 41--74 | % |
| 嗜酸性粒细胞计数百分比 | 2.10 | | 0.2--7.6 | % |
| 嗜碱性粒细胞计数百分比 | 0.90 | | 0.1--1.2 | % |
| 嗜碱性粒细胞绝对值 | 0.06 | | 0.01--0.07 | 10 ⁹ /L |
| 淋巴细胞计数绝对值 | 2.27 | | 1.26--3.35 | 10 ⁹ /L |
| 单核细胞计数绝对值 | 0.53 | | 0.25--0.95 | 10 ⁹ /L |
| 嗜酸性粒细胞绝对值 | 0.15 | | 0.01--0.59 | 10 ⁹ /L |
| 中性粒细胞计数绝对值 | 3.97 | | 1.8--8.89 | 10 ⁹ /L |
| 红细胞计数 | 5.20 | | 4.30--5.80 | 10 ¹² /L |
| 血红蛋白浓度 | 164.00 | | 130--175 | g/L |
| 红细胞压积 | 47.40 | | 36--50 | % |
| 平均红细胞容积 | 91.20 | | 82--100 | fL |
| 红细胞分布宽度变异系数 | 11.90 | | 11--16 | % |
| 平均血红蛋白含量 | 31.50 | | 27--32.3 | pg |
| 平均血红蛋白浓度 | 346.00 | | 310--370 | g/L |
| 红细胞分布宽度标准差 | 39.50 | | 37.1--49.2 | fL |
| 血小板计数 | 225.00 | | 125--350 | 10 ⁹ /L |
| 大血小板比率 | 21.20 | | 13--43 | % |
| 平均血小板分布宽度 | 10.70 | | 9.8--16.2 | % |
| 平均血小板体积 | 9.40 | | 9.4--12.6 | fL |
| 血小板比容 | 0.21 | | 0.16--0.38 | % |

● 检验科

检查医师 张翠

审核医师 张中华

2023-07-03

| 肝功八项 (一) | 检验结果 | 参考标识 | 参考范围 | 单位 |
|-------------|-------|------|--------|-----|
| 血清谷丙转氨酶 | 12.18 | | 0--40 | U/L |
| 血清谷草转氨酶 | 16.48 | | 0--40 | U/L |
| 血清总蛋白 | 72.71 | | 60--83 | g/L |
| 血清γ-谷氨酰基转移酶 | 7.93 | | 0--50 | U/L |

| | | | | |
|--------------|-------------|-------------|-------------|-----------|
| 白蛋白 | 48.88 | | 35--50 | g/L |
| 血清白蛋白/球蛋白 | 2.05 | | 1.5--2.5 | |
| 血清总胆红素 | 29.77 | ↑ | 1.56--19.8 | umol/L |
| 血清直接胆红素 | 5.00 | | 0--6.84 | umol/L |
| 肾功能三项 | 检验结果 | 参考标识 | 参考范围 | 单位 |
| 血清肌酐 | 82 | | 41--107 | umol/L |
| 血尿素氮 | 5.89 | | 2.6--7.5 | mmol/L |
| 尿酸 | 457 | ↑ | 119--416.5 | umol/L |
| 血脂四项 | 检验结果 | 参考标识 | 参考范围 | 单位 |
| 血清甘油三酯 | 1.03 | | 0.56--1.7 | mmol/L |
| 血清总胆固醇 | 4.70 | | 2.8--6.24 | mmol/L |
| 血清高密度胆固醇 | 1.09 | | 0.96--1.55 | mmol/L |
| 血清低密度胆固醇 | 2.33 | | 2.1--3.1 | mmol/L |

● 检验科

检查医师 张翠

审核医师 张中华

2023-07-04

| | | | | |
|--------------|-------------|-------------|-------------|-----------|
| 甲功三项 | 检验结果 | 参考标识 | 参考范围 | 单位 |
| 血清游离三碘甲状腺原氨酸 | 3.36 | | 3.1--6.8 | pmol/L |
| 血清游离甲状腺素 | 13.56 | | 12--22 | pmol/L |
| 血清促甲状腺激素 | 4.124 | | 0.30--4.20 | uIU/mL |

● 检验科

检查医师 张翠

审核医师 张中华

2023-07-01

| | | | | |
|------------|-------------|-------------|--------------|-----------|
| 尿常规 | 检验结果 | 参考标识 | 参考范围 | 单位 |
| 尿白细胞 | 阴性 | | - | /ul |
| 尿亚硝酸盐 | 阴性 | | 阴性 | |
| 尿胆原 | Normal | | - | umol/L |
| 尿蛋白定性 | 阴性 | | - | g/L |
| 尿液酸碱度 | 5.5 | | 5.5--6.5 | |
| 尿液隐血 | 阴性 | | - | cells/ul |
| 尿比重 | 1.020 | | 1.015--1.025 | |
| 尿胆红素 | 阴性 | | - | umol/L |
| 尿维生素C | 阴性 | | - | mmol/L |
| 尿液酮体 | 阴性 | | - | mmol/L |
| 尿葡萄糖 | 阴性 | | - | mmol/L |
| 尿液颜色 | 淡黄 | | | |
| 尿液清晰度 | 清亮 | | | |
| 尿液镜检其它 | 未见异常 | | | |

● 检验科

检查医师 缙艺璇

审核医师 张中华

2023-07-05

血清离子钙

检验结果

参考标识

参考范围

单位

血清离子钙

2.43

2.08-2.60

mmol/L

● 检验科

检查医师 张翠

审核医师 张中华

2023-07-04

肿瘤两项 (定量)

检验结果

参考标识

参考范围

单位

甲胎蛋白 (定量)

2.05

0--10

ng/mL

癌胚抗原 (定量)

2.1

0--5

ng/mL

● 检验科

检查医师 张翠

审核医师 张中华

2023-07-03

胱抑素C

检验结果

参考标识

参考范围

单位

血清胱抑素

0.69

0.00--1.15

mg/L

同型半胱氨酸

检验结果

参考标识

参考范围

单位

血同型半胱氨酸

7.12

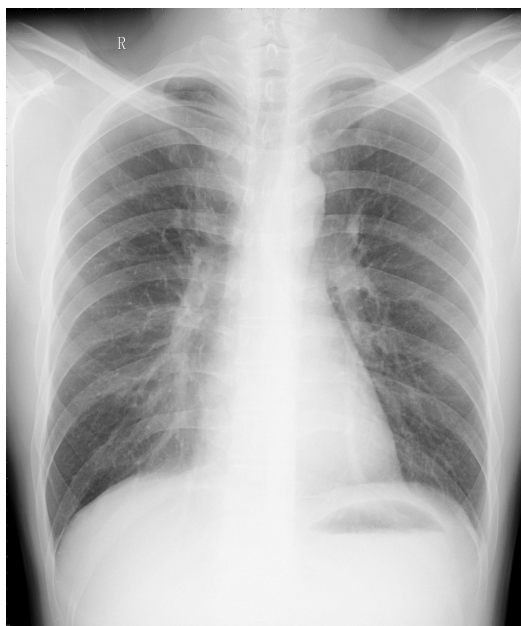
5--20

umol/L

超声影像

胸片

检查医师 田刚



检查描述

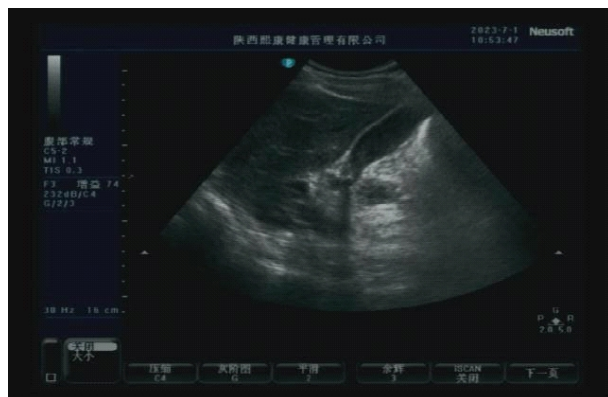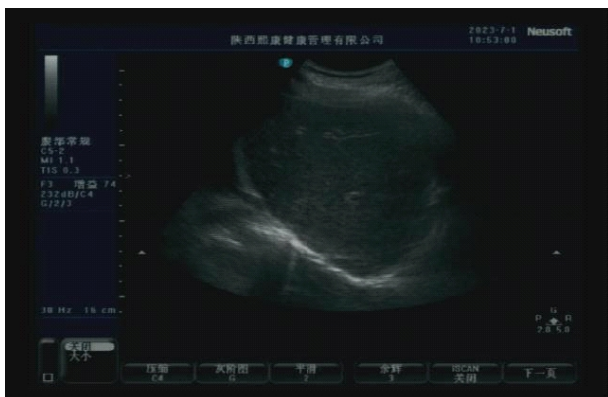胸廓对称，纵隔居中；骨性胸廓未见异常。双肺野透过度正常，未见异常密度影；两肺纹理清晰，双肺门影不大；心脏及大血管形态、走行未见确切异常，双侧膈肌光整，肋膈角锐利。

检查结论

胸部正位像未见异常。

腹部彩超

检查医师 曾丽蓉/李文莲



检查描述

肝脏大小形态正常，边缘光整，肝实质回声分布均匀，未见明显的占位病变。

胆囊大小正常，壁光滑，囊腔内未见异常。

胰腺形态大小正常，内部光点均匀，主胰管无扩张。

脾脏大小形态正常，实质回声均匀。

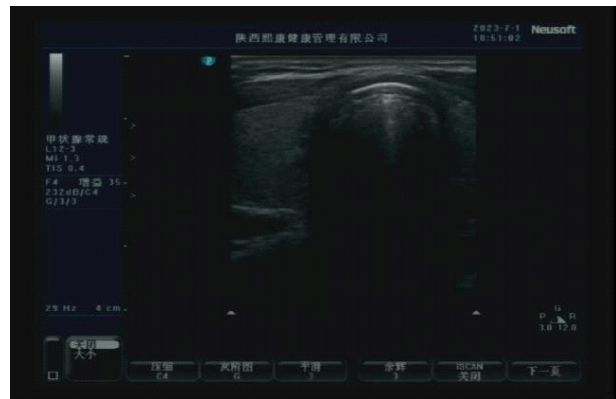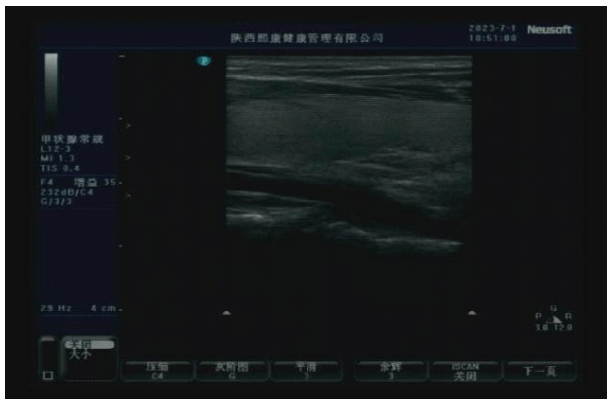
双肾大小形态正常，包膜完整光滑，肾实质回声均匀，肾盂肾盏未见扩张。

④ 检查结论

肝、胆、胰、脾、双肾声像图未见明显异常

甲状腺彩超

检查医师 曾丽蓉/李文莲



④ 检查描述

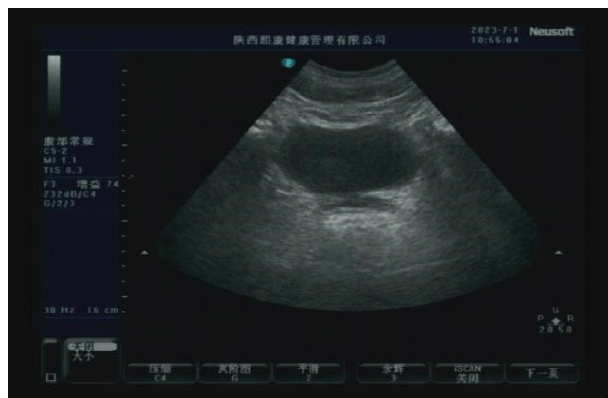
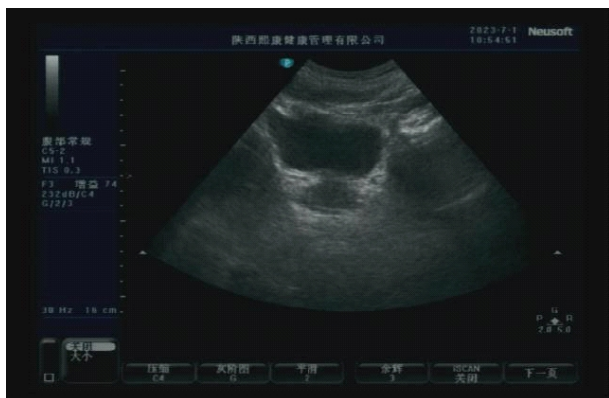
甲状腺大小形态正常，腺体组织回声均匀。

④ 检查结论

甲状腺声像图未见明显异常

泌尿系彩超

检查医师 曾丽蓉/李文莲



④ 检查描述

前列腺大小形态正常，轮廓清晰，内部回声均匀。

双侧输尿管未显示扩张，是指输尿管在超声检查时的一种状态，超声仅能提示在即刻输尿管没有梗阻，并不说明输尿管是正常的。如果需要了解输尿管是否有问题，需作肾盂、输尿管造影或CT检查明确诊断。

膀胱充盈良好，粘膜连续，腔内液性暗区清晰，未见明显占位性病变。

④ 检查结论

前列腺、双侧输尿管、膀胱声像图未见明显异常



熙心健康专家医生团

体检做好了, 然后呢?

赶紧扫码关注公众号, 健康问题随时问医生

熙心健康, 为用户提供涵盖体检、诊疗用药、健康管理等多方位服务, 全职专家医生团7*12h在线咨询问诊, 1分钟内及时响应, 对于常见疾病人群及亚健康人群提供及时、专业、有效、可行的诊疗建议和改善方案。真正打造体检、线上诊疗和健康管理闭环。



及时响应



温馨提醒



专业诊疗



健康管理



悉心陪伴

团队简介

扫一扫, 咨询熙心健康专家医生 >>>

熙心健康专家医生团队是由全科和专科医生组成
均为副主任以上医师, 拥有丰富的临床经验和互联网诊疗经验
为您和您家人健康全方位熙心护航

提供服务内容:

常见病多发病诊疗

亚健康人群中医调理

